ČESKÁ SPOLEČNOST
OTORINOLARYNGOLOGIE
A CHIRURGIE HLAVY A KRKU



Příručka pro praxi:

ZÁKLADNÍ KLINICKÉ VYŠETŘENÍ AKUTNÍ ZÁVRATI

MUDr. Maja Stříteská[1,2] | Prof. MUDr. Ivana Štětkářová, CSc., MHA, FEAN[3] | Prof. MUDr. Martin Vališ, Ph.D., FEAN[4] | MUDr. Tomáš Peisker, Ph.D.[3] | MUDr. Stanislav Konštacký, CSc.[5] | doc. MUDr. Jaromír Kočí, Ph.D., FACS.[6] | MUDr. Martin Jedlička[2] | MUDr. Oliver Profant, Ph.D.[2] | MUDr. Jaroslav Sýba[2] | MUDr. Jan Mejzlík, Ph.D.[1] | MUDr. Kateřina Trnková[2] | doc. MUDr. Martin Chovanec, Ph.D., MHA[2]

[1] Klinika otorinolaryngologie a chirurgie hlavy a krku, Fakultní nemocnice Hradec Králové, Univerzita Karlova, Lékařská fakulta v Hradci Králové, [2] Otorinolaryngologická klinika, Fakultní nemocnice Královské Vinohrady, Univerzita Karlova, 3. lékařská fakulta, [3] Neurologická klinika, Fakultní nemocnice Královské Vinohrady, Univerzita Karlova, 3. lékařská fakulta, [4] Neurologická klinika, Fakultní nemocnice Hradec Králové, Univerzita Karlova, Lékařská fakulta v Hradci Králové, [5] Ústav preventivní medicíny, Univerzita Karlova, Lékařská fakulta v Hradci Králové, [6] Klinika urgentní medicíny, Fakultní nemocnice Hradec Králové, Univerzita Karlova, Lékařská fakulta v Hradci Králové

ORL KLINIKA OTORINOLARYNGOLOGIE A CHIRURGIE HLAVY A KRKU

Diagnostický postup u pacientů s první atakou akutní závrati, kteří nemají anamnézu vestibulárního onemocnění a u nichž neznáme funkční stav vestibulárního aparátu.

Cíl

- rychlé, cílené a minimálně zatěžující vstupní vyšetření
- lékaři urgentních příjmů, interní a praktičtí lékaři – vyloučit závažné interní příčiny
- neurologové a ORL – rozhodnout, zda se jedná o centrální (neurologickou) příčinu nebo periferní (ORL) vestibulární příčinu
  - u periferní vestibulární léze vyloučit neurologický deficit
- při nejasnostech opakovat vyšetření dle stavu pacienta (nové potíže, zhoršení stávajících)

Anamnéza

- nevestibulární
  - dušnost, palpitace, tlak či bolest na hrudi, vystřelující do horní končetiny, do krku, mezi lopatky
  - porucha vědomí kvantitativní (presynkopa, synkopa) nebo kvalitativní (dezorientace)
- osobní a farmakologická
  - kardiovaskulární, metabolické, další rizikové faktory pacienta
  - věk, obezita, podvýživa, stav hydratace, cukrovka, hypertenze, trombofilní stav, stav po bariatrické chirurgii, intoxikace léky, abúzus alkoholu nebo drog
  - antikoagulační/antiagregační terapie
- cílená na závrať
  - doba trvání, opakované potíže, prodromy, nestabilita sedu/chůze/stoje s tahem na stranu, oscilopsie, nauzea, zvracení
- ORL
  - otologická: nedoslýchavost, šelest, bolest či tlak do ucha, výtok z ucha (akutní respirační onemocnění, rýma, kašel), porucha hybnosti tváře (periferní paréza n. VII), úraz hlavy, předchozí ušní onemocnění, herpetický výsev na boltci
  - potíže vyvolané změnou polohy hlavy (obracení se z boku na bok na lůžku, předklon, záklon hlavy), tlakem na tragus či Valsalvovým manévrem
- neurologická
  - silná bolest hlavy či krku, úraz hlavy, diplopie, výpadek zorného pole, pokles horního víčka, porucha hybnosti tváře (paréza n. VII), porucha artikulace, dysfonie, dysfagie, porucha hybnosti končetin, porucha citlivosti poloviny obličeje či těla, migréna, horečka s bolestí hlavy, ztuhlostí šíje a se světloplachostí

- celkový stav
  - krevní tlak, pulz, EKG, glykémie, SpO_2 při dušnosti, tělesná teplota
  - orientace časem, místem, osobou
- HINTS Plus protokol
  - **Nystagmus**
  - **Head Impulse Test (HIT)**
  - **Test Skew deviace**
  - **+ (Plus) vyšetření sluchu**
- nystagmus
  - definice: mimovolní, cyklický pohyb očí s pomalou (patologickou) a rychlou (korekční) složkou, nebo oběma pomalými složkami
  - se zrakovou fixací (na prst vyšetřujícího, obr. 1) popsat:

Obr. 1: Vyšetření nystagmu se zrakovou fixací a současně sledovat hybnost očí, aspekce zornic, víček, symetrie obličeje.

    – směr
      - dle rychlé složky nystagmu (doprava, doleva, nahoru, dolu bijící)
      - rotace bulbu (horní pól oka bije doprava/doleva)
    – stupeň
      - I. stupeň přítomen při pohledu ve směru nystagmu
      - II. stupeň v přímém pohledu
      - III. stupeň přítomen i při pohledu v protisměru nystagmu (u periferní léze nemění směr)
  - bez zrakové fixace (Frenzelovy brýle, Barthelsovy brýle, M brýle, obr. 2, 3)
    – nystagmus periferního původu zesiluje
    – pokud se zrakovou fixací nebyl přítomen a nyní je patrný –> popsat směr
- head impulse test (HIT, obr. 4a, b, c, d)
  - testujeme laterální kanálky – pacient zrakem fixuje bod na obličeji lékaře, provedeme prudký, pasivní, rotační pohyb hlavou pacienta do strany, cca 20 úhlových stupňů; testujeme kanálek, na jehož stranu pohyb vedeme (rotace hlavy doleva – testován levý laterální kanálek)
  - pozitivita testu (u periferní vestibulární léze) se projeví korekční sakádou

Obr. 2: Vyšetření nystagmu bez zrakové fixace.

Obr. 3: Frenzelovy brýle.

Obr. 4a: HIT, přímá poloha hlavy, pacient zrakem fixuje bod na obličeji lékaře.

Obr. 4b: HIT, pohyb hlavy doleva, testování levého laterálního kanálku, norma, pacient udržel zrakovou fixaci.

Obr. 4c: HIT, norma v detailu.

Obr. 4d: Pozitivní (patologický) HIT vlevo, pacient neudržel zrakovou fixaci, korekční sakádou musí vrátit zrak zpět. ←←

- test skew deviace – test vertikální divergence očních bulbů (obr. 5a, b, c, d)
  - pacient sedí, zrakem fixuje bod na obličeji lékaře, střídavě zakrýváme jedno a druhé oko pacienta, ze zakrytého oka vedeme ruku na druhé oko, pozorujeme odkrývané oko
  - vertikální pohyb odkrývaného oka – pozitivita testu (především u centrálních lézí) někdy spolu s náklonem hlavy
- hybnost očí všemi směry – parézy, dyskonjugace pohybu očí
- zornice – izokorie /anizokorie a reakce na osvit
- hybnost a tonus víček – ptóza nebo lagoftalmus
- mimika obličeje (n. VII)
  - periferní paréza n. VII
  - centrální paréza n. VII (dolní polovina jedné strany obličeje, pokles koutku úst)
- otologické vyšetření (sluch)
  - aspekce zevního ucha (herpes zoster), otoskopie, ladičkové zkoušky, prahová tónová audiometrie, případně tympanometrie, stapediální reflexy
  - autofonie, píštělový příznak
- vyšetření sedu, stoje a chůze (obr. 6, 7a, b)
  - samostatný sed, stoj (Romberg I-II), chůze (Unterberger), tandem stoj a chůze dle stavu pacienta
  - paže v předpažení – Hautantův příznak – tonické úchylky obou paží ke straně periferní vestibulární léze (obr. 8)

Tab. 1: Periferní vestibulární syndrom zánikový, klinický nález

Periferní vestibulární syndrom zánikový			
		nález	**popis**
HINTS	nystagmus	zánikový	bijící od postiženého ucha
	HIT	pozitivní	na straně postiženého ucha
	skew deviace	negativní	
vestibulospinální jevy	sed	schopen	samostatný
	stoj	schopen	s oporou, tah na stranu léze
	chůze	schopen	
			diagnóza
+ sluch	norma		vestibulární neuritida
	percepční nedoslýchavost	apikokochleární bazokochleární pankochleární	endolymfatický hydrops vestibulární schwannom labyrintitida
	smíšená nedoslýchavost		labyrintitida, při OMA nebo OMCH
bez neurologického deficitu			

zkratky: HINTS (head impulse test, nystagmus, test skew deviace), HIT (head impulse test), OMA (otitis media acuta), OMCH (otitis media chronica)

Obr. 5a: Test skew deviace, alternující překrývací test.

Obr. 5b: Střídavě zakrýváme jedno a druhé oko.

Obr. 5c: Norma, negativní test skew deviace, nevidíme vertikální pohyb odkrytého oka.

Obr. 5d: Pozitivní (patologický) test skew deviace, odkryté oko je excentricky ve vertikální rovině (zde hledí nahoru), je nutný refixační pohyb dolů ↓.

- neurologický screening „dys“
  - dysartrie (ba-ti-ka test, pa-ta test), uzávěr rtů, pohyb jazyka, tonus měkkého patra
  - dysfonie
  - dysfagie (zakuckává se nebo kašel při polknutí slin nebo tekutiny)
- mozečkové testy
  - taxe prst – nos (obr. 10a, b), prst lékaře – nos pacienta (obr. 11a, b)
  - diadochokinéza (obr. 9), rebound test (náhlé povolení protitlaku na testovanou končetinu vyvolá u léze mozečku její přestřelený pohyb)
  - vyšetření pohledem měnlivého nystagmu (pohledový, gaze evoked nystagmus, GEN): nystagmus mění směr ve směru horizontálního pohledu (pohled doprava – nystagmus doprava, pohled doleva – nystagmus doleva), testujeme s fixací na prst
  - Brunsův nystagmus u tumorů mostomozečkového koutu kombinace zánikového a pohledem měnlivého nystagmu (pohled doleva-> doleva bijící nystagmus, doprava -> doprava bijící)
- polohovací potíže
  - vyšetření BPPV (benigní polohové paroxyzmální vertigo) manévrů (viz Příručka pro praxi *https://www.otorinolaryngologie.cz/vzdelavani/prirucky-pro-praxi/*)
    – Dix Hallpike (pro vertikální kanálky)
    – supine roll test (pro laterální kanálky)

Obr. 6: Samostatný sed, otevřené/ zavřené oči.

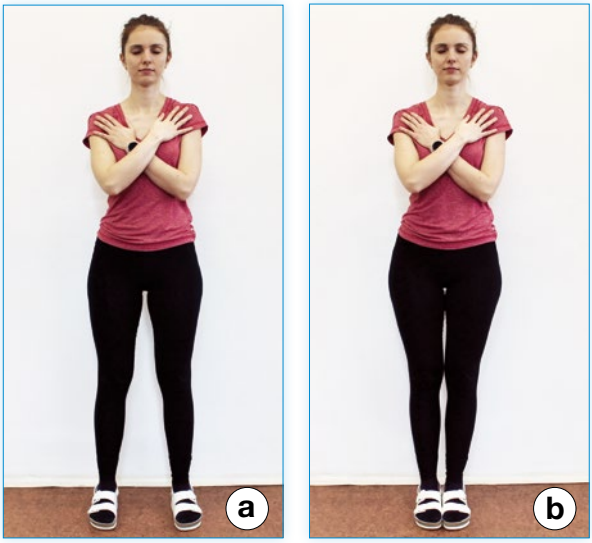

Obr. 7a, b: Samostatný stoj o široké a úzké bazi, otevřené/ zavřené oči.

Obr. 8: Tonické úchylky paží na stranu hypofunkčního labyrintu (Hautantův příznak). Zavřené oči.

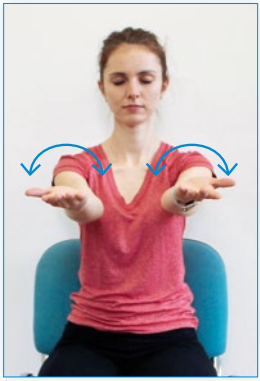

Obr. 9: Alternující pronace, supinace (diadochokinéza), otevřené oči.

Obr. 10a, b: Taxe prst nos z předpažení nebo z rozpažení, vyšetřujeme při zavřených i otevřených očích.



Obr. 11a, b: Stíhání bodu v prostoru – prst lékaře, nos pacienta (se zrakovou kontrolou).

Tab. 2: Typy nystagmů a jejich diferenciální diagnostika

Nystagmus	Příčina, lokalizace léze
	nelokalizující typy nystagmu
spontánní, horizontálně-rotační	periferní vestibulární léze, mostomozečkové afekce (schwannomy, meningeomy), centrální kmenové a mozečkové léze (AICA, PICA, SCA)
	lokalizující typy nystagmu
evokovaný pohybem hlavy, horizontální (supine roll test)	BPPV laterálního kanálku
evokovaný vertikálním pohybem hlavy, nahoru nebo dolů bijící (Dix-Hallpike test)	BPPV zadní kanálek --> nystagmus nahoru bijící s geotropní (k zemi) torzí v Dix-Hallpike testu, BPPV přední kanálek --> dolů bijící v Dix Hallpike testu
pohledem měnlivý (pohledový) nystagmus (syn. gaze evoked nystagmus, GEN)	mostomozečkové afekce (nádory), ischémie PICA, AICA, afekce (nádory, ischémie) prodloužené míchy, intoxikace, trauma, Chiari malformace, demyelinizace
kombinace pohledem měnlivého a zánikového nystagmu, Brunsův typ	vestibulární schwannom (mostomozečkový kout)
spontánní, vertikální (dolů nebo nahoru bijící) nystagmus	afekce (nádor, ischémie) mozečku, prodloužené míchy, tegmenta, roztroušená skleróza, Wernickeho encefalopatie, Chiari malformace, ischémie SCA, intoxikace
periodický alternující (PAN), rebound (v přímém pohledu po návratu z excentrické polohy očí) nystagmus	afekce mozečku
indukovaný (pohledem nahoru), konvergenční-retrakční (nystagmoidní)	afekce mezimozku posteriorně (Parinaudův syndrom), pinealom
pendulární (obě fáze nystagmu pomalé)	slepota, optická neuritida, roztroušená skleróza, afekce mozkového kmene či mozečku
disociovaný nystagmus (pohled laterálně --> oslabení addukce a současně nystagmus abdukujícího oka)	internukleární oftalmoplegie

zkratky: BPPV (benigní polohovací paroxyzmální vertigo), AICA (a. cerebellaris anterior inferior), PICA (a. cerebellaris posterior inferior), SCA (a. cerebellaris superior)

Tab. 3: Screening neurologického deficitu.			
Screening neurologického deficitu			
co vyšetřujeme		**nález**	**vyšetření**
hlavové nervy	II	výpadek zorného pole	orientačně dotazem
	III III, IV, VI Hornerův sy (krční sympatikus)	ptóza víčka, mydriáza anizokorie, porucha reakce na osvit diplopie mióza, ptóza víčka, enoftalmus	aspekce očí, osvit očí baterkou, výzva k plnému otevření, pohyb očí ve všech směrech pohledu (s dotazem na diplopii)
	V	změna citlivosti poloviny obličeje	dotek (tupý/ostrý, chlad/teplo)
	periferní VII centrální VII	lagoftalmus porucha hybnosti P/L poloviny obličeje pokleslý koutek úst	výzva k zavření očí vycenit zuby, nafouknout tváře, zamračit čelo dtto
	IX, X, XI, XII	dysfagie, dysartrie, dysfonie, abnormální kašel	intraorálně aspekce tonu patrových oblouků, měkkého patra, výzva k fonaci „á, é“, vypláznout jazyk, poslech řeči, při nové dysfonii ORL laryngoskopie
mozeček		dysartrie ataxie (dysmetrie, rebound) porucha koordinace adiadochokineze trunkální ataxie	poslech řeči, ba-ti-ka test prst-nos, prst-prst, rebound test, pata-koleno-bérec, pronace/supinace ruky, pozorování samostatného sedu, stoje
		pohledem měnlivý (pohledový) nystagmus (GEN)	zraková fixace v obou laterálních pohledech
vestibulospinální jevy		neschopnost samostatného sedu/stoje/chůze, tah na stranu léze/všemi směry	popis sedu bez/s oporou, stoje (Romberg I–II), chůze (Unterberger), závislost na poloze hlavy, tonické úchylky paží (Hautant)
vědomí, chování, porozumění, řeč	porucha vědomí, porozumění	kvantitativní, kvalitativní, afázie, dezorientace, nadměrná únava	rozhovor
hybnost končetin		porucha hybnosti končetin/y	výzva k pohybu, udržení končetiny v poloze
citlivost		změna citlivosti poloviny těla	dotaz, dotyk na rukou, nohou, termo, tupý/ostrý
bolest hlavy		nová, silná, neztlumitelná běžnými analgetiky	dotaz

zkratky: GEN (gaze evoked nystagmus, pohledový, pohledem měnlivý nystagmus)

Tab. 4: Periferní/centrální vestibulární syndrom			
	upřesnění	**akutní periferní syndrom**	**centrální syndrom**
nystagmus	horizontálně -rotační	spontánní (nemění směr, zesílí bez zrakové fixace), horizontální-indukovaný pohybem hlavy (BPPV)	často u AICA, PICA
	vertikální (rotační)	indukovaný pohybem hlavy (BPPV)	nahoru nebo dolů bijící
	pohledem měnlivý (pohledový) nystagmus	Brunsův nystagmus u vestibulárního schwannomu	nystagmus bijící ve směru pohledu v obou laterálních směrech
	ostatní typy	ne	periodický alternující, torzní, disociovaný, pendulární (obě fáze pomalé), seesaw (obě pomalé nebo pomalá a rychlá, oči měnlivě ve vertikálním směru „houpačka“), konvergenční-retrakční
HIT	head impulse test	pozitivní na straně léze (negativní u BPPV)	většinou negativní (může být pozitivní u AICA ischemie)
skew deviace	alternující cover test	negativní	pozitivní (může být i negativní)
sluch	otoskopie, ladičky, tónová audiometrie, tympanometrie	postižen či nikoliv dle typu onemocnění (viz Tab.1)	náhlá percepční ztráta sluchu u AICA
vestibulospinální jevy	sed, stoj, chůze, tonické úchylky paží	samostatný sed, stoj i chůze možná s oporou, tonické úchylky paží a tah na stranu léze	až nemožnost samostatného sedu, stoj a chůze (pokud lze) titubuje všemi směry
mozečkové testy	taxe, diadochokinéza, rebound test	norma	často ataxie, dysmetrie, adiadochokinéza
hlavové nervy	testy hlavových nervů	paréza n. VII u středoušních zánětů, labyrintitidy, afekcí baze lební ORL původu, paréza n. VI u petrozitidy	může být jakýkoliv deficit
motorický deficit		není	může být
senzitivní deficit		není	poloviny obličeje, kontralaterálně těla u PICA, AICA
vědomí, orientace místem, časem, osobou		v normě	nadměrná únava, ospalost, dezorientace
krční sympatikus	Hornerův syndrom	ne	může u PICA, AICA

zkratky: BPPV (benigní polohovací paroxyzmální vertigo), AICA (a. cerebellaris anterior inferior), PICA (a. cerebellaris posterior inferior)

Interacoustics EyeSeeCam vHIT

Přístroj pro rychlý a objektivní záznam vestibulo-okulárního reflexu (VOR). Výsledky vyšetření umožňují efektivně posoudit stav pacienta se závratí a zjistit, zda je závrať způsobena vestibulární poruchou. Kamera EyeSeeCam vHIT zachytí pohyb očí, v reálném čase zobrazí současně pohyby hlavy a očí, provede analýzu získaných údajů se zobrazením výsledků v jednoduchém grafickém rozhraní. EyeSeeCam může být použit pro záznam pohybu hlavy a očí pro všech šest polokruhovitých kanálků.

- Lehké brýle (váha pouhých 40 g) s možností vyšetření jak levého, tak pravého oka, vhodné pro vyšetření dospělých i dětí
- Vysokorychlostní kamera s USB připojením
- Vyšetření ve všech třech rovinách RALP, LARP a laterální
- Záznam spontanního nystagmu se zrakovou fixací a head shaking test

Společnost **Widex Line** byla založena v roce 1993 a během svého 25letého působení v České republice se stala jedním z nejvýznamnějších dodavatelů techniky pro diagnostiku a kompenzaci nedoslýchavosti. Pokud hledáte audiologický přístroj pro vaše pracoviště, rádi vám navrhneme řešení, které bude vyhovovat vašim požadavkům a v našich pobočkách v Praze, Brně a Ostravě vám také zajistíme servisní a poradenské služby.



Interacoustics

Audiometry | Tympanometry | ABR/OAE | Vyšetření rovnováhy | Analyzátory sluchadel

Společnost **Interacoustics** je jedním z nejvýznamnějších světových dodavatelů diagnostických řešení v oboru vyšetřování sluchového a rovnovážného ústrojí. Již od roku 1967 vyvíjí a vyrábí inovativní diagnostické přístroje pro audiologii a její prioritou je poskytovat zákazníkům kvalitní a spolehlivé výrobky.

WIDEX LINE spol. s r.o. Bohušovická 230/12, Praha 9 Tel: 283 882 217 Web: orl.widex.cz Mail: orl@widex.cz

Příručky pro praxi
ČSORLCHHK ČLS JEP
https://www.otorinolaryngologie.cz/vzdelavani/prirucky-pro-praxi/

Schváleno výbory České společnosti otorinolaryngologie a chirurgie hlavy a krku ČLS JEP, České společnosti všeobecného lékařství ČLS JEP a Společnosti urgentní medicíny a medicíny katastrof ČLS JEP.
Editoři: prof. MUDr. Viktor Chrobok, CSc., Ph.D.; prof. MUDr. Pavel Komínek, Ph.D., MBA.
Příručku pro praxi nelze považovat za jediný univerzální doporučený postup.
V diagnostice a léčbě je třeba zvážit konkrétní situaci, stav a potíže daného pacienta.
Poděkování za fotodokumentaci: MUDr. Nicol Koblásová, MUDr. Michal Homoláč.

Tiskárna: RETIS GROUP s. r. o., Krnov.
Grafický design: Johana Kobzová, Praha.

Firemní partner:

Procter & Gamble Czech Republic s.r.o.
Karolinská 654/2
186 00 Praha 8
www.pg.com

Za finanční podpory:

WIDEX LINE
Bohušovická 230/12
190 00 Praha 9
www.widex.cz

1. vydání, v Praze, červen 2022