

# **Stěr z nosohltanu pro potřeby vyšetření PCR/antigenního testu k průkazu SARS-CoV-2 – technika, komplikace**

# Postup stěru z nosohltanu

- 1. Použití adekvátních osobních ochranných pomůcek** pro odebírající osobu při současném ponechání zakrytí úst pacienta ústenkou, ev. vysmrkání pacienta před odběrem.
- 2. Vysvětlení postupu pacientovi,** informování, že odběr je nepříjemný, může být i bolestivý (především jako prevence prudkého odtažení hlavy pacienta při vlastním odběru).
- 3. Dotaz, jakou stranou pacient dýchá lépe,** nazdvižení špičky nosní k vyhledání případné významné deformity přepážky nosní (na této straně pravděpodobně obtížný stěr).  
**Dotaz na krvácení z nosu** (porucha krvácivosti/srážlivosti, hereditární hemorhagická teleangiektázie apod.)

- 4. Zavedení tamponu na pružné tyčince nozdrou** (nosní dírkou) rovnoběžně se spodinou nosní/patrem, dokud nedojde k jejímu opření (v ruce je cítit odpor) o zadní stěnu nosohltanu (úroveň přední hranice boltce ušního), vzdálenost u dospělých je 8 – 10 cm od nozdry. Tyčinka je držena mezi prsty jako tužka.  
**Hlava není v záklonu!**
- 5. Jemně tření a otáčení tamponu** v podélné ose tyčinky a ponechání tamponu několik sekund absorbovat sekret.
- 6. Pomalé a opatrné odstranění tamponu z nosu** za jeho současného otáčení.

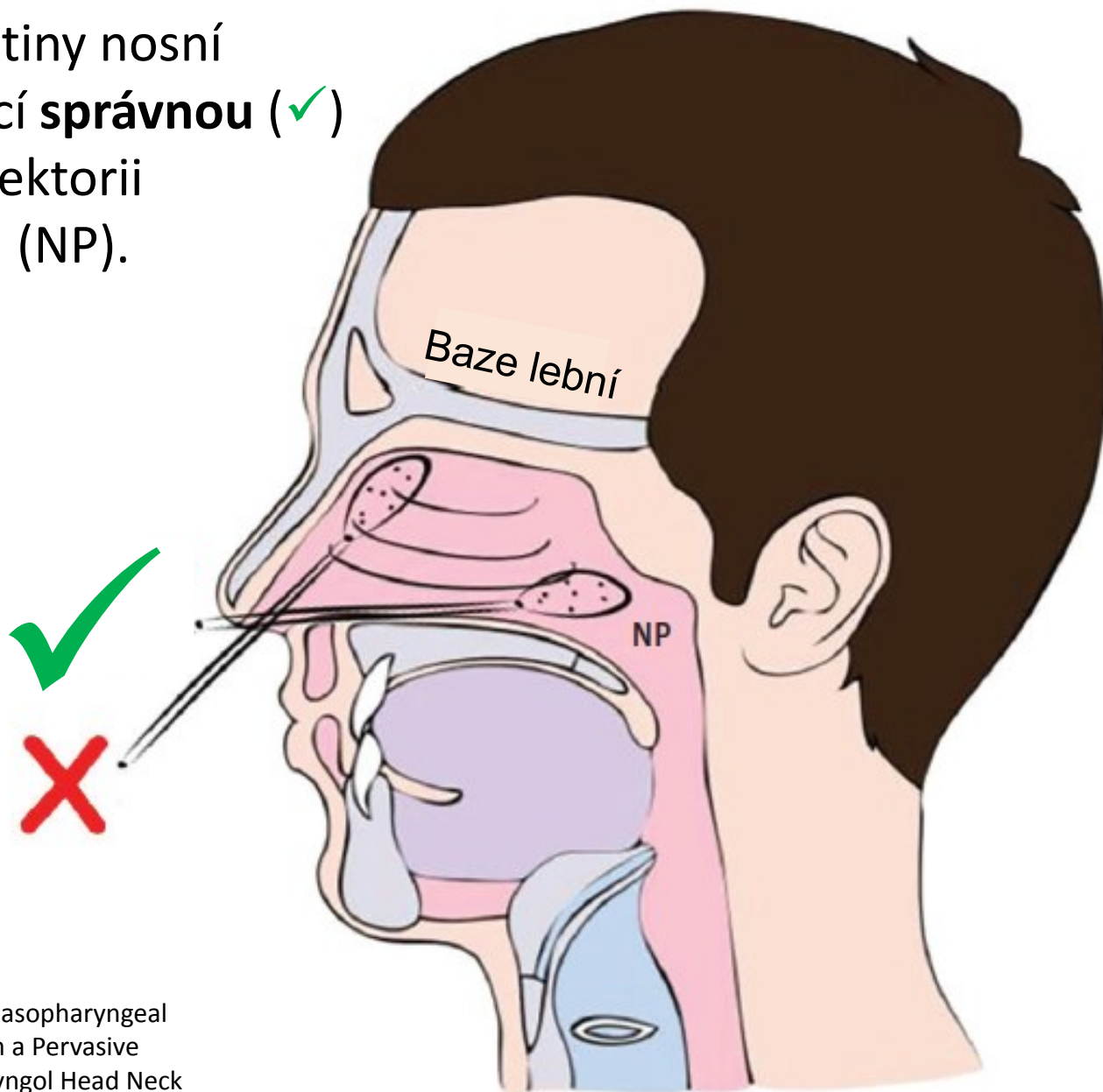
*Pozn.*

*Pokud tampon po vytažení z nosu není viditelně nasycen sekretem, je vhodné provést odběr z druhé strany pomocí stejného tamponu.*

*Pokud deviace přepážky nosní či jiná překážka způsobí nemožnost odebrat vzorek z jedné strany, potom při získávání vzorku druhou nozdrou použijte stejný tampon.*

Schéma anatomie dutiny nosní  
a nosohltanu ukazující **správnou** (✓)  
a **nesprávnou** (✗) trajektorii  
pro stěr z nosohltanu (NP).

Nosohltan je „vzadu“,  
nikoli „nahore“.



Převzato z:  
Higgins TS, Wu AW, Ting JY. SARS-CoV-2 Nasopharyngeal  
Swab Testing-False-Negative Results From a Pervasive  
Anatomical Misconception. JAMA Otolaryngol Head Neck  
Surg. 2020 Sep 17.

# Iatrogenní komplikace stěru z nosohltanu

- Zalomení tamponku/tyčinky v dutině nosní/nosohltanu = cizí těleso

*Mughal Z, Luff E, Okonkwo O, Hall CEJ. Test, test, test - a complication of testing for coronavirus disease 2019 with nasal swabs. J Laryngol Otol. 2020 Jul;134(7):646-649.*

- Poranění přední jámy lební = rinolikvorea
  - Poranění preexistující encefalokély

*Sullivan CB, Schwalje AT, Jensen M, Li L, Dlouhy BJ, Greenlee JD, Walsh JE. Cerebrospinal Fluid Leak After Nasal Swab Testing for Coronavirus Disease 2019. JAMA Otolaryngol Head Neck Surg. 2020 Dec 1;146(12):1179-1181.*

- Poranění intaktní kosti stropu nosní dutiny (lamina cribrosa ossis ethmoidalis)

*Záchyt pacienta v prosinci 2020. Klinika otorinolaryngologie a chirurgie hlavy a krku NPK, a.s. – Pardubická nemocnice.*